Aus dem pathologischen Institut zu Heidelberg.
Direktor: Professor Dr. **Ernst.**

# Ein Fall von chorionepitheliom-ähnlicher Carcinommetastase im großen Netze.

Inaugural-Dissertation

zur

Erlangung der Doktorwürde

einer

hohen medizinischen Fakultät

der

Ruprecht-Karls-Universität zu Heidelberg

vorgelegt von

M. Schumann

aus **Reval** (Rußland).

**Heidelberg.**
Druck von Heinrich Dörr.
1909.

Gedruckt mit Genehmigung der medizinischen Fakultät
der Universität Heidelberg.
Dekan und Referent: Professor Dr. **Ernst.**
1909.

*Dem Andenken*
*meines lieben Vaters.*

Im Uterus kommt eine maligne Geschwulst vor, die sich im Anschluß an Geburten besonders dann entwickelt, wenn es sich um einen Abort infolge von Blasenmole handelt. Nach den Untersuchungen von Marchand, die am meisten zur Aufklärung über die Entstehung und den Zusammenhang der eigenartigen Geschwulstbildung mit der Blasenmole beigetragen haben, wird diese Neubildung als „malignes chorionepitheliom" bezeichnet. Der Name besagt, daß die epithelialen Elemente, welche die Chorionzotten überziehen, die Ausgangszellen darstellen. Durch ihre Wucherung entsteht der Tumor. Marchand unterscheidet je nach den histologischen Bildern zwei Hauptformen von malignen Chorionepitheliom, — die typische nnd atypische Form. Bei der ersteren hat das Epithel den Charakter des Chorionepithels aus der ersten Zeit der Gravidität, es bildet zusammenhängende syncytiale Massen einerseits und Lagen heller polyedrischer Zellen nach Analogie der Zellschicht andererseits. Die atypische Form ist dagegen ausgezeichnet durch isolierte, bald mehr den Elementen der Zellschicht entsprechende, bald mehr unregelmäßig geformte, großkernige, den syncytialen Gebilden sich nähernde Zellen. Beide Formen sind durch Zwischenstufen miteinander verbunden. Makroskopisch haben die Tumormassen ausgesprochenen haemorrhagischen Charakter, „wie ein Gemisch älteren und frischeren Blutgerinsels", und sehen deshalb blau bis schwarzrot aus. Die Frage nach der Ursache für die Entwicklung der bösartigen chorioepithelialen Neubildungen ist noch bisher nicht beantwortet worden. Die eigentliche Ursache der Malignität sieht Marchand in der den Zellen des Chorionepithels eigentümlichen, durch veränderte Ernährungsbedingungen gesteigerten Wucherungsfähigkeit in Verbindung mit der ihnen gleichfalls eigentümlichen chemotaktischen Reizbarkeit.

Andere Autoren sehen die Ursache für die Genese der malignen chorioepithelialen Neubildungen nicht so sehr in der besonderen Wucherungsfähigkeit der fötalen chorioepithelialen Elemente, als vielmehr überhaupt in einer verminderten Widerstandsfähigkeit des mütterlichen Organismus. Zuweilen findet man Geschwulstknoten in den verschiedenen Organen, besonders häufig in der Vagina, oder in den Lungen, ohne daß von einer Geschwulstbildung an der Stelle der Eiansiedelung etwas gewesen wäre. Man spricht dann von ektopischen Chorionepitheliomen. In ihrem morphologischen Verhalten weichen sie sonst in keiner Weise von den übrigen Fällen ab. Ueber die Art der Entstehung der multiplen Geschwulstknoten herrscht noch keine völlige Klarheit der Meinungen. Daß die Genese dieser Tumoren durch eine Verschleppung chorioepithelialer Elemente innerhalb der Blutbahn bedingt, ist allseitig anerkannt.

Durch die im Jahre 1902 erfolgte Mitteilung Schlagenhaufers und nach ihm vieler anderer Autoren über das Vorhandensein chorionepitheliomartiger Wucherungen in Teratomen wird die Lehre vom Chorionepitheliom weiter ausgebaut. Durch diese Tatsache wird einerseits die Herkunft des Syncytiums von dem fötalen Ectoderm sehr wesentlich gestützt, andererseits wird, wie Risel betont, die von dem mütterlichen Gewebe völlig unabhängige Entstehung des Tumors aus den Zellelementen des Foetus klargelegt.

Es sind ferner einige Fälle beschrieben worden, wo von sonstigen Geweben, die als Bestandteile eines Teratoms hätten aufgefaßt werden können, nichts nachweisbar war und wo der Tumor ausschließlich aus chorionepitheliomähnlichen Wucherungen bestand, die in ihrem ganzen Verhalten durchaus der typischen Form des Chorionepithels entsprachen. Diese Fälle wurden von Pick als „einseitig entwickelte Teratome“ aufgefaßt, indem er annahm, daß die besonders proliferationsfähigen chorioepitheliomatöse Anteile die übrigen Gewebsformen des Teratoms vollkommen zu ersticken vermögen. Es könnten also Chorionepitheliome als Geschwulstpartikel von Teratomen auftreten, oder, nach Ueberwucherung von anderen Gewebsformen, als alleiniger Bestandteil der-

selben in vollkommener Unabhängigkeit von einer Schwangerschaft in allen Teilen des Organismus, des männlichen, wie des weiblichen vorhanden sein. In einer Annahme über die Leistungsfähigkeit des foetalen Ectoderms in den Teratomen der Keimdrüsen ging Pick noch weiter, indem er behauptete, das Ectoderm erwerbe neue Eigenschaften, die von denen des Zellmaterials in den gewöhnlichen Chorionepitheliomen abweichen; und zwar sind es die Langhans'schen Zellen, die in dieser Weise ihren Charakter ändern sollen. Es gibt nach Pick sogar eine ganz bestimmte Form von Eierstocks- und Hodengeschwülsten, die als nur in chorioepithelialer Richtung entwickelte Mischgeschwülste auf congenital-teratomatöser Anlage zu betrachten sind, das „Epithelioma chorioectodermale". Diese einseitig entwickelten Wucherungen der Langhans'schen Zellen bekunden nach Pick: „einerseits eine ausgesprochene Tendenz zu alveolärer Gruppierung und zeigen die typischen Bilder eines Krebses oder alveolären Sarkoms; andererseits können eigenartige, gangartige Räume oder Zysten gebildet werden, die von einfachen oder mehreren Lagen der Langhans'schen Zellen ausgekleidet werden, und mehr oder weniger reichlich papilläre Einwucherungen enthalten, teils solide reinepitheliale, teils solche mit bindegewebigem vascularisiertem Grundstocke; endlich können stellenweise durch entsprechende Gruppierung um Blutgefäße die Bilder eines zirkumvasculären Sarkoms, Angiosarkoms, Perithelioms zustande kommen." Nach Risel scheint diese Hypothese für die Deutung der aus reinem typischen Chorionepitheliomgewebe aufgebauten Hoden- oder Ovarialtumoren oder solcher anderer Lokalisation als durchaus zutreffend, ja als die einzige, welche für diese Befunde eine befriedigende Erklärung zu geben vermag. Für Picks „Epithelioma chorioectodermale" muß er sie aber ablehnen. Auch Hausemann, Mischel, Schmaus, Robert Meyer, Djewitzki sprachen sich gegen die zu weite Ausdehnung des Begriffes der chorioectodermalen Natur dieser Geschwülste aus.

Wir wollen jetzt zu den Fällen von chorionepitheliomähnlichen Geschwülsten übergehen, deren teratoide Natur nicht sicher zu erweisen ist, da mehrfach chorionepithel-

ähnliche Formationen, besonders syncytiale Bildungen auch anderweit beobachtet worden sind, z. B. in Carcinomen und Endotheliomen. Oft ist deshalb eine Differentialdiagnose zwischen Endotheliom und Chorionepitheliom sehr schwierig, wie z. B. im Falle von Rosthorn. Rosthorn selbst sagt über seinen Fall, auf den ich hier nicht näher eingehen will, folgendes: „Einzelne der pathologischen Anatomen werden für die Diagnose „Endotheliom" eintreten, andere ein „Chorionepitheliom" diagnostizieren". Daß große syncytiale Gebilde in Carcinomen vorkommen, ist schon seit langer Zeit bekannt. Marchand hat in seiner zweiten Arbeit über das Chorionepitheliom darauf hingewiesen, „daß die Geschwülste des Chorionepithels eine gewisse Aehnlichkeit mit gewöhnlichen carcinomatösen Geschwülsten haben können". In der Literatur ist eine große Anzahl solcher Fälle bekannt und diesen reihe ich auch den vorliegenden Fall an, den ich somit als einen Beitrag zur Chorionepitheliomliteratur betrachten möchte.

Aus der Krankengeschichte entnehme ich folgende Angaben: es handelt sich um die 68 Jahre alte Frau B. B., die wegen heftiger Schmerzen im rechten Hypochondrium die chirurgische Klinik aufsuchte. Vor vielen Jahren hatte Patientin einen leichten Darmkatarrh, der schnell abheilte. Patientin ist nie gelb gewesen, auch trat nie Erbrechen auf. Kein Hautjucken; Appetit schlecht; Gewichtsabnahme.

Status:

Große, für das Alter gutgenährte Frau.

Herz und Lungen in normalen Grenzen, keine abnormen Geräusche hörbar.

Leber überschreitet um 2 Querfinger den unteren Rippenbogen, ist leicht palpabel. Die Oberfläche fühlt sich leicht höckerig an.

In der Gallenblasengegend starke Druckempfindlichkeit.

Magen stark dilatiert, — 3 Querfinger unterhalb des Nabels. Deutliches Plätschern. Freie Salzsäure fehlt, viel Milchsäure.

An den übrigen Organen keine Besonderheiten.

Bei der Operation erweist sich die Gallenblase in einen jauchigen Tumor umgewandelt, bei dessen Freilegung man in eine eigroße jauchige Höhle gelangt, die zwischen Gallenblase und Duodenum eine Kommunikation bildet, aus der galliger Inhalt herausquillt. Tamponade der Höhle; Gastroenterostomia posterior und partieller Verschluß der Bauchwunde. Nach der Operation treten bald peritonitische Symptome auf und am 9. Tage Exitus.

Sektion 35 Stunden nach dem Tode am 7. III. 04. Chir. Protokollb. 185 (25) 1904.

Klinische Diagnose: Carcinom der Gallenblase mit Durchbruch in den Darm, Kotfistel, Peritonitis, Gastro-Enterostomia.

Anatomischer Befund. Starke abgemagerte weibliche Leiche. In der Medianlinie eine über 10 cm lange Operationsnarbe am Bauch. Im kleinen Becken eine mäßige Menge trüber Flüssigkeit von gelber Farbe, mit Fibrinflocken und gelblichen Bröckeln vermengt. Die Serosa getrübt, überall sind feine Fibringerinsel aufgelagert.

An Stelle der Gallenblase eine ziemlich große Höhle mit dicker, an der Innenfläche zerklüfteter Wandung und schmierigem, mißfarbenem Inhalt. Nach Aufheben des Netzes kommt die Stelle der Gastroenterostomie zum Vorschein, Magen- und Dünndarmwand an der Stelle fast verklebt, Naht fest.

Brusthöhle: Herz schlaff, Klappen zart, Herzmuskel blaß, von einzelnen, kleinen gelblichen Flecken durchsetzt. In den Papillarmuskeln mehrere größere Schwielen. Coronariae verdickt, starrwandig. Unter dem Pericard stark entwickeltes Fettpolster.

Links oben geringe pleuritische Verwachsungen.

Linke Lunge von normaler Konsistenz, lufthaltig, leichte Hypostase.

Rechte Lunge im Unterlappen derber als normal, blutreich. Auf Druck entleert sich gelbe eitrige Flüssigkeit aus den Bronchien.

Bauchhöhle, Milz nicht vergrößert, Zeichnung deutlich.

Darm o. B. Nieren sehr weich, Kapsel leicht adhaerent, vereinzelte Harncysten. In der linken Niere 2 etwa bohnengroße, ziemlich derbe, gelbe Knoten. Parenchym der Nieren getrübt, blaß.

Links unterhalb der Milz ein etwa apfelgroßer, blutreicher, ziemlich weicher Körper im Netz gelegen (Nebenmilz?).

Magen o. B.

Gallenblase in Tumormassen umgewandelt. Ductus choledochus durchgängig erweitert; Cysticus von unten nur auf eine kurze Strecke sondierbar, durch Tumormassen verlegt. Auch der Ductus choledochus von Tumormassen umwachsen.

Das Duodenum zum Teil mit dem Tumor verbacken, an einer Stelle eingerissen.

In der Leber vereinzelte bis haselnußgroße gelbe Knoten (Carcinommetastasen).

Die Aorta atheromatös verändert, stellenweise derbe Kalkplatten. Längs der Aorta große derbe Drüsenpackete.

Blase ohne pathologischen Befund.

Uterus ohne wesentlichen Befund, ovula Nabothi; ebenso Adnexe.

Rectum ohne Befund.

Zur mikroskopischen Untersuchung gelangten Stücke der bei der Operation gewonnenen Gallenblase, und der neben der Milz gefundene apfelgroße, blutreiche, ziemlich weiche Körper, der wegen seiner blutigen Beschaffenheit und Localisation uns besonders interessiert. Die genaue Untersuchung dieses Körpers ist nun unsere besondere Aufgabe.

Am gehärteten Präparat läßt sich die kurze makroskopische Beschreibung des Netztumors im Sektionsbericht dahin ergänzen: der Körper liegt in der linken Seite des Netzes, in dessen Blättern eingeschlossen und hängt innig mit dem Netze zusammen. Er ist annähernd rund, etwa apfelgroß und hat eine ziemlich glatte Oberfläche; nur auf einer Seite zeigt er Andeutung einer groben Lappung. Die Ränder des Körpers haben einzelne Einkerbungen. Er fühlt sich ziemlich weich an und ist am gehärteten Präparat tief blaurot. Die Masse sind 6,5 × 5,5 × 4 cm.

Auf dem Durchschnitte kann man eine Randzone von lockerem feinwabigen Bau von einem festen, kompakten Zentrum, das anscheinend wesentlich aus geronnenem Blut besteht, unterscheiden. Die Abgrenzung gegen das Nachbargewebe erscheint scharf. Zur Untersuchung wurden Stellen aus der Peripherie und aus dem Zentrum entnommen, in Alkohol gehärtet und in Celloidin eingebettet; die Schnitte mit Haematoxylin-Eosin, Muci-Karmin, Thionin und Best's-karmin, nach van Gieson und Weigert's Elastin gefärbt.

Mikroskopische Beschreibung des Netztumors.

Mit schwacher Vergrößerung betrachtet ist der Tumor von einer schmalen Bindegewebskapsel überzogen, die Netzbestandteile, wie Fettzellen enthält: Schmale bindegewebige Stränge, die ab und zu mit der Kapsel in Verbindung stehen, durchziehen den Tumorkörper. Sie bilden kein zusammenhängendes Netzwerk, sondern sind kurz und abgerissen, und zeigen auch nur geringe Auffaserung. Diese Stränge bestehen aus ziemlich zellreichem faserigen Bindegewebe; man findet mit Weigert's Elastinfärbung — sehr spärliche elastische feinere und gröbere Fasern, glatte Muskelzellen fehlen. Wie auf dem Durchschnitte des gehärteten Präparates unterscheiden wir im mikroskopischen Schnitt ein Zentrum von einer Randzone, die vom Geschwulstparenchym gebildet wird. Die Randzone ist sehr blut- und gefäßreich. Man sieht Blutmassen von verschiedener Größe mitten im Geschwulstparenchym liegen und überall zwischen den Zellen rote Blutkörperchen. Die Gefäße — Capillaren — sind größtenteils mit roten Blutkörperchen und vereinzelten Zellen, deren Struktur ich später beschreiben werde, ausgefüllt. Man trifft sie in den verschiedensten Längs- und Querschnitten an. Außerdem sieht man Zellen verschiedenster Art und Struktur, Blutkörperchen, Zerfallsprodukte des Blutes und der Zellen, Fibrinmassen und haematogenes Pigment.

In den zentralen Partien des Tumors findet man vorwiegend Detritusmassen und geronnenes Blut. Mit stärkerer Vergrößerung betrachtet sieht man ein feines Fibrinnetz, in dessen Maschen wir vorfinden: Blutkörperchen, Lymphocyten, kernlose Zellen, deren Protoplasma sich intensiv mit Eosin

färbt, Riesenzellen, ganze Konvolute von Zellen, deren Protoplasma so dicht aneinander liegt, daß es anscheinend ein ganzes bildet, feine Capillaren, auch größere Gefäße mit Thrombusmassen ausgefüllt. Auch trifft man Zellformen an, wie wir sie in den Randpartien sahen.

Das ist die allgemeine Uebersicht, und ich gehe nun zur genauen Beschreibung der Einzelheiten über.

Wie ich oben bereits erwähnt habe, finden wir, im Gegensatz zum Zentrum, in den peripheren Partien erhaltenes Geschwulstparenchym, das aus Zellen besteht, die keine typische Anordnung zeigen und sich zu einem unregelmäßigen netzförmigen Balkenwerk verbinden. In den Zwischenräumen dieses Balkenwerkes finden wir Blutgefäße, Bluträume und Bindegewebstrabekel eingelagert. Ein eigenes bindegewebiges Stroma ist sehr gering entwickelt, fehlt an vielen Stellen völlig und beschränkt sich auf das Gefäßbindegewebe. An manchen Randpartien, wo das Bindegewebe reichlicher ist, ist die Geschwulstzellanordnung eine etwas andere, indem durch das stärker hervortretende bindegewebige Stroma mehr eine alveoläre Abgrenzung der Tumorzüge in Erscheinung tritt. Die Breite der einzelnen Geschwulstbalken wechselt in hohem Grade, wodurch auch die Anordnung eine sehr unregelmäßige wird. Auch die Bluträume sind in ihrer Größe außerordentlich verschieden, von der Größe einer kleinen Capillare bis zur Größe des ganzen mikroskopischen Gesichtsfel des beischwacher Vergrößerung. (S. Fig. I.) Die Hohlräume, in denen diese Blutmassen sich befinden, weisen kein Endothel auf und werden direkt durch Tumorzellen begrenzt. Oft ist die Abgrenzung gegen die Bluträume eine durchaus unscharfe, indem einzelne Geschwulstzellzüge noch in die Bluträume hineinragen oder man findet andererseits Blutmassen, die das Geschwulstgewebe förmlich durchwühlen. Die mit Blut gefüllten Capillargefäße, oft mit gut erkennbaren Endothelien, winden sich zwischen den Zellmaßen hindurch. An einzelnen Stellen sieht man die Gefäße durch die Geschwulstzellen verengt und an den verengten Stellen die Zellen in die Gefäße eindringen. Was das Geschwulstparenchym betrifft, so besteht es aus bald lockeren, bald

dicht nebeneinander liegenden kleineren und größeren polyponalen meist einkernigen epithelähnlichen Zellen. Oft sind Zellgrenzen nicht zu sehen, so daß mehrkernige Protoplasmaklumpen entstehen. Stellenweise treten in einem Trabekel zwischen den Zellen Lücken auf, die von homogenen geronnenen Eiweißmassen oder von desquamierten aufgequollenen Zellen ausgefüllt sind. In der Umgrenzung dieser Lücken findet man manchmal sichelförmige, mehrkernige Protoplasmaklumpen, die durch die stärkere Tingierung sich von der Umgebung abheben und die nach ihrer ganzen Erscheinung Syncytien darstellen. (S. Fig. II.) Das Zellprotoplasma ist im allgemeinen reichlich entwickelt, von polygonaler Gestalt, häufig sehr stark aufgebläht durch verschiedene Inhaltsmassen, wie hyaline Tropfen, die sich intensiv mit Eosin färben und sich scharf abgrenzen; ferner durch helle Einschlüsse, die die Mucikarmin-Reaktion geben und besondere Strukturen zeigen, auf die wir später zurückkommen werden; endlich durch Blutkörperchen, die man ab und zu findet. Diese hyalinen Klumpen findet man auch außerhalb der Zellen, wahrscheinlich infolge von Zugrundegehen der umschließenden Zellen; auch sieht man große Komplexe von solchen hyalinen Kugeln, wobei eine Beziehung zu einer einzelnen Zelle nicht mehr festzustellen ist. In den Blutmassen findet man eisenhaltiges Pigment und stellenweise auch reichliches Formalinpigment. Die Kerne sind im allgemeinen bläschenförmig, besitzen eine deutliche Kernmembran, ein oder mehrere Kernkörperchen und ein feines Chromatingerüst. Ihre Größe ist außerordentlich variabel; neben Riesenkernen, die eine ganze Zelle einnehmen, finden sich kleine dunkle pyknotische Kerne. Oft sind mehrere Kerne in einer Zelle vorhanden. Die Kerne sind oft randständig, besonders wenn sich Inhalt in der Zelle vorfindet. Auch vakuolisierte große Kerne findet man und nicht selten Mitosen, aber größtenteils unregelmäßige. Nach der Best'schen Methode läßt sich in den Geschwulstzellen überaus reichlich Glykogen zur Darstellung bringen, das in Form kleinerer und größerer Kügelchen sich auch in den Zellen findet, die die hellen Einschlüsse führen, wenn auch weniger reichlich, wie in den übrigen Zellen.

Ich schließe hier das mikroskopische Bild der aus der Gallenblase gewonnenen Präparate an.

Reichlich entwickeltes Geschwulstparenchym mitten im Stroma, das aus zellreichem Bindegewebe besteht. Das Geschwulstparenchym wird von Epithelzellen gebildet, die in verschiedener Weise angeordnet sind; bald sind es Stränge, bald Nester, dann wieder Drüsenschläuche, die in verschiedensten Längs- und Querschnitten angetroffen werden. Stellenweise sind diese Drüsenschläuche so dicht, daß sie ganze Komplexe bilden. Neben den Drüsenschläuchen findet man oft Uebergänge in solide Stränge. Nach einer Seite zu, die wahrscheinlich der Innenseite der Gallenblase entspricht, findet man einen allmählichen Uebergang der Geschwulstzüge in Detritusmassen, in denen man Zerfallsprodukte der Zellen und sehr viel Lenkocytäre-Elemente vorfindet.

Das bindegewebige Stroma durchzieht bald in breiteren, bald in schmäleren Zügen die Geschwulstmassen, was dem Ganzen einen ausgeprägten alveolären Habitus verleiht.

Die Drüsenschläuche sind ausgekleidet mit einreihigen, zuweilen auch zweireihigen Zylinderepithel, das schleimbereitende Becherzellen aufweist. Das sieht man besonders gut an den im Querschnitt angetroffenen Drüsenschläuchen. Auch sieht man an solchen Stellen die Mitte mit hellen Inhalt (Schleim) ausgefüllt, in dem sich ein oder mehrere große runde oder vielgestaltige Zellen befinden, die einen, auch zwei runde oder länglich ovale Kerne aufweisen. Durch den schleimigen Inhalt in den Becherzellen sind die Kerne oft gegen den Rand gedrängt und länglich oval gestaltet; auch werden die Kerne oft in Mitose angetroffen. Die Zellform selbst ist verschieden. Im Bindegewebe und auch zwischen den Geschwulstzellen zerstreut findet man polymorphkernige Lenkocyten und Lymphocyten in großer Zahl. —

Wir haben es also in der Gallenblase mit einem Drüsen-Carcinom zu tun, das den Typus des Cylinderzellencarcinoms trägt und vorwiegend adenomatösen Charakter hat, das eine schleimige Sekretion und stellenweise Degeneration der Epithelien zeigt.

Soviel von der Gallenblase. Es fragt sich nun, wie ist der Netztumor aufzufassen?

Der Körper wurde im Sektionsprotokoll als „Nebenmilz“ bezeichnet.

Eine gewisse grobe Aehnlichkeit mit einer Milz ist makro- und mikroskopisch nicht zu verkennen.

Der Körper wurde in der Nähe der Milz gefunden, seine Form ist rundlich, die Ränder zeigen Einkerbungen, seine Konsistenz ist weich und er ist ziemlich blutreich. Mikroskopisch tritt eine grobe Aehnlichkeit mit dem Milzgewebe besonders bei der van Gieson-Färbung hervor. Der Körper ist von einer fibrösen Kapsel umgeben und trabekelähnliche Stränge strahlen von der Kapsel ins Innere hinein. Doch weicht der Tumor, sobald man auf Einzelheiten eingeht, sehr vom Milzbau ab. Die trabekelähnlichen Stränge führen nur spärliche elastische Fasern und haben keine glatte Muskelfasern. Auch finden wir keine Noduli Lymphatici (Malpighische Körperchen) und von einer Pulpa ist nichts zu finden. Wie wir sehen, ist die Milzähnlichkeit also nur eine äußere.

Wenn wir die Hauptmerkmale unseres Körpers zusammenfassen: die blutige Beschaffenheit, die große Zahl der Bluträume, die kein Endothel aufweisen, die Durchwühlung des Geschwulstgewebes mit Blutmassen, die unregelmäßige balkenförmige Anordnung der Geschwulstzellen, das gleichzeitige Vorhandensein kleinerer polyponaler einkerniger Zellen mit vielfach in Mitose befindlichen Kernen, mehrkerniger Protoplasmaklumpen und syncytienähnlicher, sichelförmiger, mehrkerniger Protoplasmamassen, die sich durch ihre stärkere Färbbarkeit von den umgebenden Zellmassen abheben, und die im ganzen geringe Entwickelung des bindegewebigen Stromas, — so bekommen wir Bilder, wie wir sie bei chorionepitheliomatösen Geschwülsten finden.

Wenn wir aber diese Gebilde mit einem Chorionepitheliom der typischen Form vergleichen, so finden wir folgende Unterschiede in dem Verhalten der Geschwulstelemente unseres Tumors:

1. Die kleineren polygonalen Elemente sind in der Regel größer, als die der Zellwucherungen der basalen Schicht des Chorionepithels;
2. das Protoplasma dieser Zellen ist nicht vacuolär, sondern mehr gleichmäßig, fein granuliert und enthält keine größeren Glykogenschollen;
3. die vielkernigen Protoplasmaklumpen sind lange nicht so reichlich anzutreffen, wie bei den typischen Fällen von Chorionepitheliomen und ihre Form ist nicht so vielgestaltig. Dann haben wir hier nicht die eigentümlichen langgestreckten Bänder und Ausläufer, wie man sie am Syncytium des Chorionepithelioms in der Regel findet. Ihr Protoplasma hat nicht den feinvacuolären Bau und der Rand dieser Gebilde läßt nirgends einen Bürstensaum erkennen.

Mit einem Chorionepitheliom typischer Form haben wir es also nicht zu tun. Dagegen zeigen die Geschwulstelemente unseres Tumors eine nicht zu leugnende Aehnlichkeit mit einem Chorionepitheliom atypischer Form, besonders durch das isolierte Auftreten, bald kleinerer, bald größeren, vielkerniger, unregelmäßig geformter Gebilde, die durch ihre Gestalt, ihre starke Färbbarkeit eine große Aehnlichkeit mit den ectodermalen Wanderzellen, den sog. Uebergangsformen zwischen Syncytium und Zellschichtelementen bei den atypischen Formen des Chorionepithelioms aufweisen.

Doch sind solche syncytiale Bildungen beobachtet worden auch in Carcinomen und Endotheliomen. In den letzten Jahren sind auch viele solche Fälle beschrieben worden: ich nenne nur die Fälle von Risel, Marx, Sternberg, von Recklinghausen. Ich werde später einige von diesen Fällen kurz anführen.

Marchand hat in seiner zweiten Arbeit über das Chorionepitheliom darauf hingewiesen, „daß die Geschwülste des Chorionepithels eine gewisse Aehnlichkeit mit gewöhnlichen carcinomatösen Geschwülsten haben können". „Daß auch in einem Uteruskrebs gelegentlich sehr unregelmäßige Zellformen, große und mehrkernige Zellen, selbst große und vielkernige Protoplasmamassen, welche mit kleinen polyedrischen Zellen gemischt sein können, gefunden worden."

Diese Erfahrung hat auch Risel wiederholt gemacht, und ähnlich hat sich auch Gebhard geäußert, der selbst einen solchen Fall von chorionepitheliomähnlichen Carzinom der Ceroix Uteri beschrieb.

Haben wir es auch hier vielleicht mit einem Endotheliom oder mit einem Carcinom zu tun?

Die blutige Beschaffenheit des Tumors, der Gefäßreichtum, Blutergüsse im Geschwulstgewebe, Vorhandensein von hämatogenem Pigment, Mangel an Zwischensubstanz, das Geschwulstgewebe, das keine bestimmte Anordnung zeigt und aus epithelähnlichen Zellen besteht, — das sind Bilder, wie wir es gelegentlich beim Endotheliom antreffen, z. B. im Falle vom Colmers. Doch ich denke im Sinne Ribberts und Lubarsch zu handeln, wenn wir zunächst, ehe wir die Annahme eines Endothelioms diskutieren, nachprüfen, ob wir einwandsfrei und mit Sicherheit ein Carcinom, hier also eine Krebsmetastase, ausschließen können. Das ist nun in unserem Falle besonders angebracht, da die Patientin, wie wir aus der Krankengeschichte und Sektionsbefund entnehmen, an den Folgen eines Gallenblasenkrebses zu Grunde gegangen ist. Bei der Sektion fand man in der Leber vereinzelte bis haselnußgroße gelbe Knoten — Carcinommetastasen; das Duodenum war zum Teil mit dem Gallenblasencarcinom verbacken; der Ductus cysticus durch Tumormassen verlegt und der Ductus choledochus von Tumormassen umwachsen. Längs der Aorta fanden sich große derbe Drüsenpakete, die möglicherweise bereits krebsig waren, doch fehlt uns leider ein mikroskopischer Anhalt hierzu. Bei der mikroskopischen Untersuchung unseres Tumors fanden wir Stellen, wo ein alveolärer Habitus des Geschwulstparenchyms hervortrat. Die Zellen zeichnen sich durch die Mannigfaltigkeit ihrer Formen aus und die Mitosen, welche wir antreffen, sind größtenteils asymetrisch, was man nach Hansemann besonders häufig in Carcinomen findet. Vor allen Dingen treffen wir Zellen, die nach ihrem randständigen Kern und nach ihrem Inhalt, der die Mucikarmin Reaction gibt, den bekannten Typus der Siegelringzellen darstellen; dann haben wir in den Zellen helle Einschlüsse, die sich auch mit

Mucikarmin rot färben, die wir deshalb als Schleimeinschlüsse ansehen. Sie zeigen eine feine radiäre Streifung und sind mit strahligen radiären Ausläufern versehen und erinnern uns sehr an manche Formen „der Körperchen von feinem strahligen Bau (Sphärokristalle) im Krebsgewebe", wie sie Ernst eingehend beschrieben hat. Solche Einschlüsse sind gerade in Carcinomen schon lange bekannt und es wurde wiederholt versucht, sie als Parasiten anzusprechen. Nach dem eben gesagten, besonders nach dem Befunde von Siegelringzellen und der „Schleimeinschlüsse von strahligem Bau", können wir die Möglichkeit einer Metastase des Gallenblasencarcinoms nicht von der Hand weisen.

Auf welche Weise die Metastase zu Stande gekommen ist, auf dem Lymph- oder Blutwege, läßt sich in unserem Falle nicht genau entscheiden. Das eine wie das andere scheint in diesem Falle nicht zutreffend zu sein. Für eine Metastase auf dem Lymphwege spräche einigermaßen der Befund der derben Drüsenpakete längst der Aorta. Aber, wie gesagt (s. o.), diesen Befund können wir nicht verwerten, außerdem wurden sonst keine Lymphdrüsenmetastasen gefunden. Auf dem haematogenem Wege wäre eine Metastase nach den Regeln des „Retrograden Transportes" denkbar. Am wahrscheinlichsten scheint in unserem Falle, wo es sich um einen isolierten Netztumor handelt, eine mechanische passive Loslösung und Verlagerung von Geschwulstteilen des Gallenblasencarcinoms im großen Netze, — eine Impfmetastase. Obgleich der Bau unseres Netztumors von dem des Gallenblasencarcinoms ein abweichender ist, finden wir doch eine gewisse Aehnlichkeit der einzelnen Elemente im Befunde der Schleimzellen. Da die metastatischen Geschwulstzellen der Gallenblase auf einem so blutreichen Boden, wie es das große Netz ist, weiter wachsen konnten, ist uns die blutige Beschaffenheit unseres Tumors auch gut erklärlich. Da wir außerdem in unserem Tumor Bildungen finden (s. o.), wie wir es bei chorionepitheliomähnlichen Geschwülsten haben, so können wir wohl mit Recht den Tumor in die Reihe der chorionepitheliomähnlichen Carcinommetastasen einfügen.

Wir sprachen vorhin vom Auftreten syncytialer Bildungen in Carcinomen, wie wir es ja auch in unserem Tumor gefunden haben; ich schließe daran eine kurze Besprechung über die Bedeutung dieser Bildungen und führe hier die Meinungen einiger Autoren an.

An der Hand seiner beiden Fälle von chorionepitheliomähnlichen Carcinommetastasen in der Leber und des Davidsohn'schen Falles erklärt Risel das Auftreten der syncytialen Bildungen in Carcinomen folgendermaßen: „Das Auftreten der großen syncytialen Bildungen in den Geschwulstknoten des Davidsohn'schen Falles und in den von mir beschriebenen metastatischen Carcinomknoten in der Leber ist vielleicht bedingt durch die günstige Ernährungsverhältnisse, die das carcinommatöse Gewebe in der Leber und dem gefäßreichen Netze, vor allem nach Eröffnung der Blutgefäße durch die Geschwulstzellen findet. Für diese Annahme würde das Vorkommen zahlreicher Kernteilungsfiguren zwischen den Zellmassen sprechen, wie es von Davidsohn und mir beschrieben ist. Ich möchte es aber auch für möglich halten, daß die plasmodialen Formen zum Teil wenigstens als Ausdruck von degenerativen Veränderungen anzusehen sind, entstanden durch ein Verschmelzen der kleinen Zellformen und Bildung eines Symplasma im Sinne von Bonnet durch Quellung, Verwischung der Zellgrenzen und intensivere Färbung". Petersen dagegen sieht in dem Auftreten epithelialer Riesenzellen nur den Ausdruck des beginnenden Zerfalles der Carcinomzellen, ähnlich wie auch bei den Regenerationsvorgängen des Epithels in das Bindegewebe verlagerte Epithelzellen vor ihrem Zugrundegehen noch zu Riesenzellen verschmelzen; und auch Lubarsch vertritt die Ansicht, daß sie erst dort auftreten, wo schon die Carcinomzellennester dem Absterben geweiht sind und daß sie deswegen so besonders häufig in stark verhornenden Krebsen und vor allem in den verkalkenden Epitheliomen gefunden werden.

Im Anschluß an diese kurze Betrachtung über das Vorkommen und die Bedeutung syncytialer Bildungen in Carcinomen, möchte ich die beiden Beobachtungen von Risel über „Chorionepitheliomähnlichen Carcinommetastasen in der Leber" näher schildern.

Im Falle I. handelt es sich um eine 40jährige Frau, bei der die Sektion im wesentlichen folgendes ergab:

Gallertcarcinom des Magens mit Durchbruch ins Colon transversum; haemorrhagische Carcinommetastasen der Leber; kleine metastasische Knoten der rechten Niere und Metastasen zum Teil haemorrhagischer Natur der umgebenden abdominalen Lymphdrüsen . . . .

Im Falle II. ergab die Sektion der 52 Jahre alten Frau: Pyloruscarcinom mit ausgedehnten Carcinommetastasen in Form weißer und haemorrhagischer Knoten in der Leber; dann Carcinommetastasen in der Lunge und carcinomatöse Infiltration der umgebenden Lymphdrüsen. In beiden Fällen sind die Ovarien ohne jeden pathologischen Befund.

„In beiden Fällen finden wir die so oft als charakteristisch für das Chorionepitheliom beschriebenen dunkelroten Knoten aus haemorrhagisch-fibrinösen Gerinnungsmassen, die sehr an das Aussehen thrombotischer Massen erinnern; in beiden Fällen sehen wir auch eine ausgedehnte Verlegung von Pfortaderästen durch dieses Geschwulstgewebe, eine Weiterverbreiterung desselben innerhalb der Blutbahn. Nicht minder erinnert aber auch das mikroskopische Bild sehr an das des Chorionepithelioms. In dem ersten Fall bestehen die haemorrhagischen Geschwulstherde aus zusammenhängenden Feldern von epithelialen Zellen, die mit größeren oder kleineren Bluträumen abwechseln. Das Geschwulstgewebe selbst wird aus kleinen polygonalen einkernigen Zellen mit vielfach in Mitose befindlichen Kernen gebildet, und aus zwischen ihnen liegenden großen vielkernigen protoplasmatischen Formen, die bald als langgestreckte oder verästelte, bald als mehr oder minder rundliche, oft auch mit großen Vakuolen versehene Gebilde auftreten. Gelegentlich begrenzen diese Massen auch die Felder der kleineren Zellen gegen die Bluträume ab. In den Vakuolen der syncytialen Gebilde finden sich ab und zu rote Blutkörperchen eingeschlossen. Auch zwischen den kleineren zelligen Elementen trifft man oft rote Blutkörperchen. Ein Stroma und eigene Gefäße fehlen dem Geschwulstgewebe. Sehr eigentümlich ist die Verbreitung der Geschwulstmassen innerhalb der

Blutgefäße. Am Rande der größeren Knoten, die fast nur noch aus haemorragisch-fibrinösen Gerinnungsmassen bestehen, sieht man einzelne große epitheliale Elemente in die Capillaren vordringen und sich in ihnen verbreiten. Viele Pfortaderäste in der Umgebung der Geschwulstherde sind von Geschwulstgewebe verlegt . . . . Kurz, die Geschwulstmassen zeigen ein Verhalten, daß große Uebereinstimmung mit dem Bild der typischen Form des Chorionepithelioms hat, und das wohl leicht zu Täuschungen, zu Verwechslungen mit einem solchen führen könnte."

„Im zweiten Falle bieten die metastatischen haemorrhagischen Geschwulstknoten in der Leber an den Randpartien Bilder, welche den bei der atypischen Form des Chorionepithelioms zu beobachtenden sehr ähneln. Es fehlen hier meist größere Komplexe aus kleinen polygonalen Elementen und mit ihnen abwechselnden vielkernigen plasmodialen Formen, dagegen sieht man mehr isolierte, bald kleinere, bald größere vielkernige unregelmäßig gestaltete Gebilde, die locker in den haemorrhagisch-fibrinösen Gerinnungsmassen liegen und von ihnen aus sich ebenfalls wieder innerhalb der Lebercapillaren verbreiten. Sie haben darin, wie auch in ihrer Gestalt, ihrer starken Färbbarkeit eine nicht zu leugnende Aehnlichkeit mit den ectodermalen Wanderzellen, den sog. Uebergangsformen zwischen Syncytium und Zellschichtelementen bei den atypischen Formen des Chorionepithelioms."

Daß es sich in diesen beiden Fällen etwa um eine Kombination von Magencarcinom mit einem wirklichen Chorionepitheliom handeln könnte, wie es Davidsohn in seinem Fall annimmt, hält Risel für vollständig ausgeschlossen, da man weder im ganzen klinischen Verlauf, noch im übrigen anatomischen Befund Anhaltspunkte für diese Vermutung finden kann . . . .

„Die Ovarien sind in beiden Fällen unverändert und nirgends lassen sich sonst in den Geschwulstknoten neben den chorionepithelähnlichen Formen andere Gewebsformationen nachweisen, als solche von carcinomatösen Bau, und die können nach Lage der Fälle unmöglich anders als Metastasen des Magencarcinoms aufgefaßt werden".

Diese beiden Fälle von Risel zeigen uns, wie vorsichtig man sein muß in Beurteilung der mikroskopischen Bilder, und daß man nicht alles, was chorionepitheliomähnlich aussieht als Chorionepitheliom ansprechen darf. Auch in unserem Falle haben wir die große Aehnlichkeit mit einem Chorionepitheliom atypischer Form. Doch wenn man den allgemeinen Sektionsbefund berücksichtigt, — Carcinom der Gallenblase mit Metastasen in der Leber und Durchbruch in den Darm, derbe Drüsenpackete längs der Aorta und Genitalbefund belanglos und dann das genaue mikroskopische Bild, wie wir es bereits oben getan haben, so kommen wir zu demselben Schluß wie Risel, daß wir es zu tun haben mit einer Metastase des Gallenblasencarcinoms im großen Netze.

Da wir nun in unseren Tumorzellen reichliche Glykogenschollen nachgewiesen haben, steht noch eine kurze Betrachtung der Glykogenfrage aus, zu der wir uns in folgendem kurz äußern wollen. Mit der Best's Karminfärbung fanden wir im Tumor reichliches Glykogen, das sich in den Tumorzellen in Form kleiner Kügelchen vorfand. Auch in den Zellen mit schleimigem Inhalt fanden wir Glykogen, wenn auch weniger reichlich, wie in den anderen Zellen. Bei dieser Gelegenheit möchte ich ganz kurz auf die Bedeutung des Vorkommens von Glykogen in Geschwülsten eingehen. Die Meinung der Autoren hierüber ist sehr verschieden. Lubarsch fast die Bedeutung des Glykogens für Geschwülste folgendermaßen zusammen: „Das Vorkommen von Glykogen in Neoplasmen, die nicht von glykogenhaltigen Epithelien abstammen, weist auf die embryonale Abstammung derselben hin, und ist der Ausdruck eines veränderten und gesteigerten Stoffwechsels der Zellen". Derselben Ansicht sind Brault und auch andere Forscher.

Dagegen nach Katsurada ist das Vorkommen von Glykogen in Granulationen und Neubildungen die Folgeerscheinung einer gestörten Ernährung der Zellen und daher eine Erscheinung degenerativer Art. Langhans scheint eine gewisse Beeinflussung des Glykogengehalts durch das Alter der Patienten gefunden zu haben, insofern als die Geschwülste des Greisenalters überhaupt nur wenig oder

kein Glykogen enthalten, so die Krebse der Mamma, der Lippen, des Magens, des Uterus. Die glykogenreichsten Tumoren sind mehr dem jugendlichen und dem mittleren Alter eigentümlich. Als Beweis für seine Beobachtung, welche für einen Einfluß des Alters spricht, führt Langhans einen Fall eines Spindelzellensarkoms des Korpus adiposum malae bei einem 7jährigen Knaben an; die Sarkomzellen waren zum Teil von Glykogen vollgepfropft.

Auch über die Häufigkeit des Vorkommens des Glykogens in verschiedenen Tumoren ist man geteilter Meinung. Brault fand in allen malignen Tumoren, gleichgültig welcher Provenienz, Glykogen. Andere Untersuchungen berichten mehr über bestimmte Geschwulstformen, die fast stets glykogenhaltig sind, während andere wieder mit Regelmäßigkeit glykogenfrei gefunden wurden. Ich will an dieser Stelle nicht alle einzelne Geschwulstformen aufzählen, und möchte kurz noch, als hier einschlägig, die Verhältnisse beim Zylinderzellenkrebs und das Verhalten der schleimbildenden Zellen in denselben berühren.

Brault gibt hier einen der Malignität entsprechenden Glykogengehalt an und scheint auch im Schleimkrebs Glykogen gefunden zu haben. Lubarsch dagegen, — ein fast regelmäßiges Freisein der Mamma und Ovarialkrebse. Langhans fand einmal spärliches Glykogen an der Zellbasis beim Uteruskrebs und nur einmal in einem Rectumcarcinom. Behr hatte stets negativen Befund.

Nach Gierke scheint Glykogen in schleimbereitenden Zellen sehr selten aufzutreten; er selbst konnte es niemals nachweisen. Dazu führt Gierke folgende theoretische Erwähnung an: „Eine Aenderung des Kohlehydratstoffwechsels führt in schleimbildenden Zellen nicht zu einer Glykogenablagerung, sondern zu vermehrter Bildung eines kohlehydratreichen Glykoproteids; eben des Mucius.

Auf ähnliche Reize, die in anderen Zellen zu sichtbarer Glykogenanhäufung führen, reagieren solche Zellen mit vermehrter Mucinbildung.“ Zwar haben wir in unserem Tumor Glykogen in Schleimzellen gefunden, doch können wir diese

Tatsache nicht als ein Gegenbeweis der Gierke'schen Auffassung betrachten; umgekehrt, es scheint uns gerade für die Gierke'sche Theorie zu sprechen, daß das Glykogen in diesen Zellen bei weitem nicht so reichlich vorhanden war, wie in den anderen Tumorzellen. Uebrigens ist die Tatsache der Glykogenfreiheit bei Geschwülsten mit schleimiger Umwandlung von Lubarsch an ausgedehntem Material bestätigt.

Fassen wir zum Schluß das Resultat unserer Untersuchung kurz zusammen. Der gefundene blutreiche Tumor des Netzes, der makroskopisch als Nebenmilz und bei der ersten Untersuchung zunächst ein Haemangiosarkom, resp. Endotheliom imponierte und der im mikroskopischen Bilde Bildungen, wie wir es bei Chorionepitheliomen atypischer Form finden, zeigte, hat in histogenetischer Beziehung mit diesen Geschwulstformen nichts zu tun; es handelt sich vielmehr um eine Metastase eines Gallenblasencarcinoms, die durch das Wachstum auf einem so blutreichen Boden, wie das große Netz ein so eigenartiges Aussehen gewonnen hat.

---

Am Schlusse der Arbeit erlaube ich mir meinem hochverehrten Lehrer Herrn Professor Dr. Ernst für die gütige Anregung zu dieser Arbeit, sowie Herrn Dr. Schneider, Assistent am pathologischen Institute, für dessen reges Interesse und Beihülfe meinen besten Dank auszusprechen.

# Literatur.


Borst, Geschwülste.

Colmers, Ueber Sarkome und Endotheliome des Penis; im Anschluß an die Beobachtung eines Blutgefäßendothelioms d. Corpora cavernosa. Ziegler Beitr. Bd. 34. 1903.

Ernst, Körperchen von feinem strahligen Bau (Sphärokristalle) im Krebsgewebe. Verh. d. Deutsch. path. Gesellsch. 1905; IX Tag. in Meran.

Gierke, Das Glykogen in der Morphologie des Zellstoffwechsels. Ziegler Beitr. Bd. 37, 1905.

Gierke, Ueber Beeinflußung des Zellstoffwechsels durch benachbarte Geschwulstzellen. Ziegler Beitr. Suppl. 7. 1905.

Gierke, Physiologische und pathologische Glykogenablagerung. Lubarsch u. Ostertag, Ergebnisse Bd. XI, 1907.

Katsurada, Ueber das Vorkommen des Glykogens unter Pathologischen Verhältnissen. Ziegler Beitr. Bd. 32, 1902.

Langhans, Ueber Glykogen in pathologischen Neubildungen und der menschlichen Eihäuten. Virch. Arch. Bd. 120.

Marx, Ueber einen eigenartigen primären Tumor der Leber nebst Bemerkungen zur Chorionepitheliomfrage. Ziegler, Beitr. Bd. 35, 1904.

Ribbert, Geschwulstlehre.

Risel, Zur Frage der Chorionepitheliomähnlichen Geschwülste. Ziegler Beitr. Bd. 42, 1907.

Risel, Chorionepitheliome, chorionepitheliomartige Wucherungen in Teratomen und chorionepitheliomähnliche Geschwülste. Lubarsch und Ostertag, Ergebnisse Bd. XI, 1907.

## Lebenslauf.

Ich Mowscha Schumann, russischer Staatsangehöriger, Sohn des Kaufmanns Samuel Schumann und Eva Schumann, bin am 15. Januar 1883 in Reval geboren. Daselbst habe ich das Gymnasium besucht und 1901 das Reifezeugnis erhalten. Was mein Studiengang anbelangt, so habe ich die vorklinischen Semester an den Universitäten Bern (2 Sem.) und Zürich (4 Sem.) verbracht, und die klinischen Semester, in Leipzig und Heidelberg (je 2 Sem.)

Dr. Schumann.

Zeiss. aa.-Oc. 4.-Tub.-18,5.
Vergr.: 80 : 1

1 mm / 10

Schröter dd

Figur I.

Dr. Schumann.

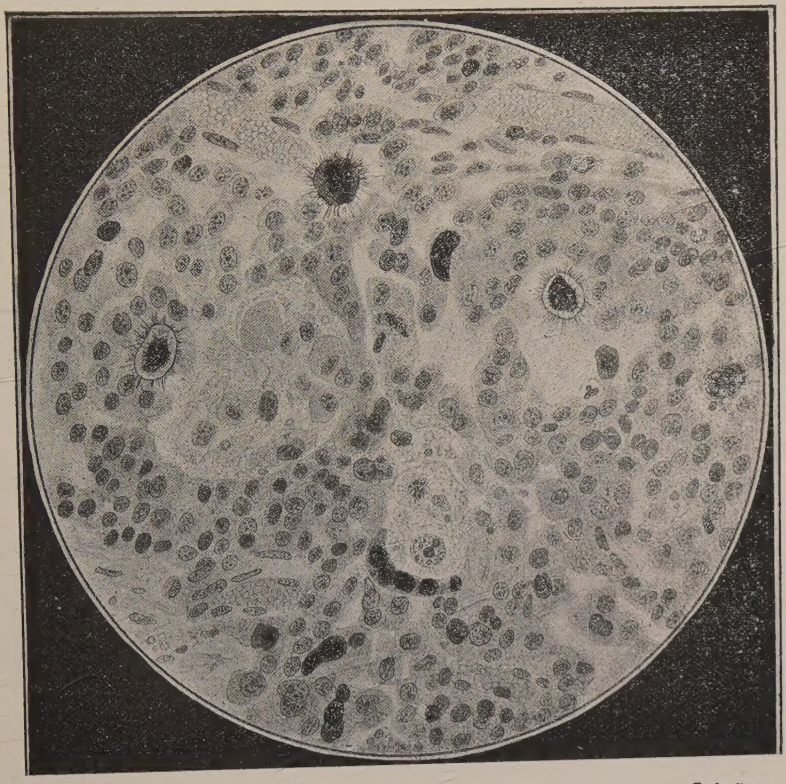

Zeiss. DD.-Oc. L.-Tub.-14
Vergr.: 400 : 1

Schröter dd.




Figur II.